

HANDBOOK *of* RETINAL OCT

Lead Editor

Jay S. Duker MD

Director, New England Eye Center
Professor and Chairman,
Department of Ophthalmology
Tufts Medical Center
Tufts University School of Medicine
Boston, MA, USA


Associate Editors

Nadia K. Waheed MD MPH

Assistant Professor of Ophthalmology
New England Eye Center
Tufts Medical Center
Tufts University School of Medicine
Boston, MA, USA

Darin R. Goldman MD

Vitreoretinal Surgeon
Retina Group of Florida
Fort Lauderdale, FL, USA



London, New York, Oxford, Philadelphia, St Louis, Sydney, Toronto

ОПТИЧЕСКАЯ КОГЕРЕНТНАЯ ТОМОГРАФИЯ СЕТЧАТКИ

Под редакцией Джея С. Дакера, Надии К. Вэхид, Дэрина Р. Голдмана

*Перевод с английского под редакцией **А.Н.Амирова***

УДК 616-079:617.1
ББК 56.7
О-60

Все права защищены. Никакая часть данной книги не может быть воспроизведена в любой форме и любыми средствами без письменного разрешения владельцев авторских прав.

Авторы и издательство приложили все усилия, чтобы обеспечить точность приведенных в данной книге показаний, побочных реакций, рекомендуемых доз лекарств. Однако эти сведения могут изменяться.

Информация для врачей. Внимательно изучайте сопроводительные инструкции изготовителя по применению лекарственных средств.

Перевод с английского: И.В.Казанская.

Оптическая когерентная томография сетчатки / Под ред. Дж.С.Дакера, Н.К.Вэхид, О-60 Д.Р.Голдмана; пер. с англ. под ред. А.Н.Амирова. – М. : МЕДпресс-информ, 2016. – 192 с. : ил.
ISBN 978-5-00030-277-4

Оптическая когерентная томография (ОКТ) была разработана в конце 1980-х годов, и уже с 2013 г. можно смело говорить о том, что она является одним из важнейших вспомогательных диагностических методов в офтальмологии и, несомненно, самым важным вспомогательным диагностическим методом для оценки состояния сетчатки глаза. В данном руководстве приводятся основные параметры современных сканеров, примеры ОКТ-картины основных заболеваний сетчатки, кратко описаны дифференциально-диагностические алгоритмы и принципы лечения заболеваний сетчатки.

Книга будет полезна врачам-офтальмологам, студентам медицинских вузов и факультетов, интересующимся современными методами диагностики в офтальмологии.

УДК 616-079:617.1
ББК 56.7

This edition of *Handbook of Retinal OCT, 1st edition* by
Jay S. Duker, Nadia K. Waheed and Darin R. Goldman
is published by arrangement with Elsevier Inc.

ISBN 978-0-323-18884-5
ISBN 978-5-00030-277-4

© 2014 by Saunders, an imprint of Elsevier.
All rights reserved
© Издание на русском языке, перевод на
русский язык, оформление, оригинал-макет.
Издательство «МЕДпресс-информ», 2016

Содержание

Предисловие	8
Соавторы	9
Благодарности	10
Посвящения	10
Сокращения	11

Часть 1. Введение в ОКТ 13

1. ОКТ: что это?	14
1.1. Основные принципы сканирования	14
1.2. Основные типы сканов и производительность ОКТ	16
2. Интерпретация ОКТ	20
2.1. Анализ данных ОКТ	20
3. ОКТ-артефакты	22
3.1. Артефакты в ОКТ	22
4. Нормальная анатомия сетчатки и основные варианты патологических изменений	26
4.1. Нормальная анатомия сетчатки и основные варианты патологических изменений	26

Часть 2. Заболевания зрительного нерва 35

5. Интерпретация ОКТ зрительного нерва	36
5.1. Основные типы сканов зрительного нерва и их производительность ..	36
6. Заболевания зрительного нерва	39
6.1. Глаукома	39
6.2. Оптические нейропатии и отек диска зрительного нерва	41
6.3. Врожденные аномалии диска зрительного нерва	44

Часть 3. Заболевания макулы 47

7. Сухая возрастная макулодистрофия	48
7.1. Сухая возрастная макулодистрофия	48
8. Влажная возрастная макулодистрофия	50
8.1. Влажная возрастная макулодистрофия	50
9. Заболевания макулы, ассоциированные с миопией	58
9.1. Задняя стафилома	58
9.2. Миопическая хориоидальная неоваскулярная мембрана	60
9.3. Миопический макулярный шизис	62
9.4. Куполообразная макула	64
9.5. Миопическая тракционная отслойка сетчатки	65

10. Заболевания витреомакулярного перехода	66
10.1. Витреомакулярная адгезия и витреомакулярная тракция	66
10.2. Полный макулярный разрыв	68
10.3. Эпиретинальная мембрана	71
11. Макулярный отек	73
11.1. Послеоперационный кистозный макулярный отек	73
11.2. Макулярная телеангиэктазия	75
11.3. Увеиты	80
12. Другие заболевания макулы	82
12.1. Центральная серозная хориоретинопатия	82
12.2. Токсическое действие гидроксихлорохина	84
12.3. Узорчатая дистрофия сетчатки	86
12.4. Окулокутанный альбинизм	88
12.5. Субретинальная дислокация перфторуглеродной жидкости	90
12.6. X-сцепленный ювенильный ретиношизис	92
Часть 4. Сосудистые заболевания сетчатки	95
13. Диабетическая ретинопатия	96
13.1. Непролиферирующая диабетическая ретинопатия	96
13.2. Диабетический макулярный отек	99
13.3. Пропролиферирующая диабетическая ретинопатия	102
14. Окклюзия вен сетчатки	105
14.1. Острая окклюзия ветви центральной вены сетчатки	105
14.2. Острая окклюзия центральной вены сетчатки	108
15. Окклюзия артерий сетчатки	110
15.1. Острая окклюзия ветви центральной артерии сетчатки	110
15.2. Острая окклюзия центральной артерии сетчатки	112
15.3. Окклюзия цилиоретинальной артерии	114
Часть 5. Врожденные дегенеративные заболевания сетчатки	117
16. Врожденные дегенеративные заболевания сетчатки	118
16.1. Пигментный ретинит	118
16.2. Дистрофия Штаргардта	120
16.3. Болезнь Беста	122
16.4. Колбочковая дистрофия сетчатки	124
Часть 6. Увеит и воспалительные заболевания	127
17. Задний неинфекционный увеит	128
17.1. Многоочаговый хориоидит	128
17.2. Хориоретинопатия по типу «выстрел дробью»	130
17.3. Ползучий хориоидит	132
17.4. Болезнь Фогта–Коянаги–Харады	134

17.5. Симпатическая офтальмия	137
17.6. Задний склерит	139
18. Задний инфекционный увеит	141
18.1. Токсоплазмозный хориоретинит	141
18.2. Туберкулезный увеит	144
18.3. Острый задний сифилитический плакоидный хориоретинит	146
18.4. Кандидозный эндогенный эндофтальмит	148
18.5. Острый некроз сетчатки	150
Часть 7. Травматические повреждения	153
19. Физическая травма	154
19.1. Сотрясение сетчатки	154
19.2. Разрыв хориоидеи и субретиальная геморрагия	156
19.3. Ретинопатия Вальсальвы	158
20. Травмы: фототермическая, фотомеханическая и фотохимическая	160
20.1. Лазерное повреждение сетчатки (фототермическое и фотомеханическое)	160
20.2. Фотохимическое поражение сетчатки	162
Часть 8. Опухоли	165
21. Опухоли хориоидеи	166
21.1. Невус хориоидеи	166
21.2. Меланома хориоидеи	168
21.3. Гемангиома хориоидеи	170
22. Опухоли сетчатки	172
22.1. Капиллярная гемангиома сетчатки	172
22.2. Ретинобластома	174
23. Другие опухоли	176
23.1. Метастатическое новообразование хориоидеи	176
23.2. Витреоретинальная лимфома	178
Часть 9. Периферические аномалии сетчатки	181
24. Отслойка сетчатки	182
24.1. Отслойка сетчатки	182
25. Ретиношизис	185
25.1. Ретиношизис	185
26. Решетчатая дегенерация сетчатки	188
26.1. Решетчатая дегенерация сетчатки	188

Предисловие

Оптическая когерентная томография (ОКТ) была разработана в конце 1980-х годов в оптической лаборатории Массачусетского технологического института James Fujimoto совместно с коллегами Carmen Puliafito, Joel Schuman, David Huang, Eric Swanson и Mike Fee. В основе метода лежала попытка экспериментального измерения корнеальной абляции после эксимер-лазерного вмешательства в режиме реального времени. Потерпев неудачу в этом направлении, исследователи быстро определили новые возможности ОКТ в качестве методики для измерения статической плотности тканей глаза в онлайн-режиме. Первая публикация, касающаяся ОКТ, появилась в 1991 г. в журнале *Science*, а с 1996 г. данная технология поступила в коммерческое производство, после чего в продаже вскоре появились первые рекламные образцы приборов.

Уже с 2013 г. можно смело говорить о том, что ОКТ является одним из важнейших вспомогательных диагностических методов в офтальмологии и, несомненно, самым важным вспомогательным диагностическим методом для оценки состояния сетчатки глаза. Мы выпустили понятное, краткое, но при этом исчерпывающее руководство по ОКТ, основанное на примерах глазных заболеваний. Учитывая важность ОКТ в нашей практике, мы решили главное место в книге отвести иллюстрациям. Нашей целью было предоставить содержательный текст и высококачественные снимки, отражающие суть описываемых патологических изменений. Книга содержит минимум информации, касающейся клинической картины заболеваний, но существует множество замечательных учебников, которые могут полноценно восполнить этот пробел. Мы надеемся, что книга будет полезна вам в ежедневной клинической практике.

Часть 1. Введение в ОКТ

1. ОКТ: что это?	14
1.1. Основные принципы сканирования	14
1.2. Основные типы сканов и производительность ОКТ.....	16
2. Интерпретация ОКТ	20
2.1. Анализ данных ОКТ.....	20
3. ОКТ-артефакты	22
3.1. Артефакты в ОКТ	22
4. Нормальная анатомия сетчатки и основные варианты патологических изменений	26
4.1. Нормальная анатомия сетчатки и основные варианты патологических изменений	26

1.1

Основные принципы сканирования

ОКТ – это медицинская диагностическая сканирующая методика, позволяющая получать трехмерные изображения с микронным разрешением. Она основана на принципах оптической рефлектометрии, включающей измерение степени обратного рассеяния света, проходящего через прозрачные или полупрозрачные среды (биологические ткани). Это достигается путем измерения интенсивности и времени появления эхосигнала от пучка света, отраженного от исследуемых тканей. Свет от широкополосного источника излучения разделяется на два пучка – опорное плечо и плечо, отраженное от исследуемого объекта, которые идут обратно от структур, находящихся на различной глубине в пределах заднего полюса глазного яблока. Существует два основных способа регистрации отраженного света:

- ▶ регистрация интервалов времени (TD);
- ▶ регистрация частотной области Фурье – которая позже трансформируется в:
 - спектральную область (SD),
 - селективную область (SS).

Пространственно-временная ОКТ (TD-ОКТ)

Во время данного вида ОКТ световой пучок от опорного плеча и свет, отраженный от исследуемой структуры, претерпевают интерференцию. Интерференция в отрезке определенного времени позволяет получить А-скан – последовательный срез сетчатки в определенной ее точке. При перемещении исследуемой структуры и источника света друг относительно друга создаются множественные А-сканы, соединяющиеся в поперечное двухмерное изображение, называемое В-сканом, или линейным сканом. Скорость сканирования при пространственно-временной ОКТ составляет около 400 А-сканов в секунду. Наиболее доступными в коммерческом плане являются такие TD-ОКТ-аппараты, как Stratus OCT, производимые компанией Carl Zeiss Meditech.

Спектральная ОКТ (SD-ОКТ)

Согласно данной технологии, луч света, проинтерферировавший в диапазоне между опорным плечом и плечом, полученным от исследуемой ткани, диспергируется спектрометром и одновременно фиксируется матричным детектором. Эта одномоментная фиксация позволяет достичь гораздо большей скорости сканирования, чем традиционные пространственно-временные устройства, где данные считывает механически перемещающийся интерферометр. В таком случае А-скан получается при использовании обратного преобразования Фурье применительно к одномоментно собранным данным. Представленные на рынке SD-устройства имеют частоту сканирования 18 000–70 000 сканов в секунду.

Более высокая частота сканирования в случае спектральной ОКТ ускоряет время захвата изображения, что сводит к минимуму возможность движений глазного яблока во время исследования, особенно у пациентов с нарушением фиксации взгляда. Аппаратно-программное усиление позволяет точно регистрировать изображение, что позволяет проводить достоверное сравнение сканов. Более высокая скорость захвата изображения также подразумевает более высокую выборочную оптическую плотность при сканировании макулы, сводя к минимуму риск пропустить патологию последней. Высокие скорости позволяют получать трехмерные ОКТ-сканы. Более широкополосные источники света в устройствах для SD-ОКТ позволяют получить аксиальное разрешение выше, нежели в случае TD-ОКТ, в результате чего достигается лучшая визуализация анатомии сетчатки. В продаже имеются следующие аппараты для SD-ОКТ: Cirrus OCT (Carl Zeiss Meditech), Spectralis OCT (Heidelberg Engineering), 3D-OCT 1000 (Topcon), Biotigen SD OCT (Biotigen) и RT-Vue (Optovue).

Селективная ОКТ (Swept Source – SS-OCT)

При селективной (или оптикочастотной) ОКТ источник света быстро разворачивается по длине волны, и результат спектральной интерференции фиксируется в виде интерферограммы по временной функции одним или несколькими датчиками. Интерферограммы, полученные как производные времени, затем проходят обратное преобразование Фурье, в результате чего получается А-скан. Более высокие скорости сканиро-

вания позволяют сделать больше образцов и улучшить регистрацию данных. SS-OCT также имеет меньшую чувствительность к спаду амплитудно-частотной характеристики при увеличении глубины исследования, что позволяет лучше визуализировать глубокие структуры сетчатки. В настоящее время устройства для SS-OCT не представлены в широкой продаже, единственная модель, которую вы можете встретить на рынке, – это DRI-OCT 1 (Topcon).

1.2

Основные типы сканов и производительность ОКТ

Каждое доступное для приобретения ОКТ-устройство имеет специфические запрограммированные растры. Однако между устройствами существует значительное сходство, а некоторые основные растры присутствуют на всех устройствах. Растры основных имеющихся в продаже аппаратов приведены в таблице 1.2.1. Чаще всего для выявления заболеваний сетчатки используют два типа сканов:

- ▶ макулярный трехмерный скан;
- ▶ линейный скан (сканы).

В зависимости от конкретного устройства растры могут программироваться в соответствии с такими параметрами, как пиксельная плотность, плотность В-скана, скорость, способность к супердискретизации и длина сканируемого изображения.

Макулярный трехмерный скан

Трехмерные сканы – это объемные (или 3D) сканы, аналогичные сканам, получаемым при трехмерном моделировании КТ- или МРТ-изображений, и несущие объемную информацию. Аппараты для SD-ОКТ делают быстрые серии линейных сканов (В-сканов) площадью 6×6 мм, отцентрованных по фoveальной зоне. Как правило, сканы имеют низкое разрешение, что способствует сведению времени сканирования к минимуму. В результате при изучении отдельно взятых сканов из объемного скана теряются некоторые детали. По умолчанию центр трехмерного скана приходится на фoveолярную область, но при необходимости можно получить снимок других интересующих участков сетчатки путем центровки скана вручную. Топографические сканы зрительного нерва – это трехмерные сканы, отцентрованные по нерву.

В аппарате Zeiss Cirrus SD-ОКТ имеются две программы получения макулярных трехмерных сканов без возможности подгонки. Оба скана захватывают область площадью 6×6 мм с центром в макулярной зоне. Это

более быстрый трехмерный скан 200×200 (200 В-сканов, каждый из которых состоит из 200 А-сканов) или же несколько более медленный скан 512×128 (128 В-сканов, каждый из которых состоит из 512 А-сканов), производящий горизонтальные сканы в более высоком разрешении. В объемном скане Heidelberg Spectralis используется сходный растровый протокол сканирования, содержащий 25 быстрых В-сканов, состоящих из 512 выборочных элементов, или А-сканов, или же «плотный» протокол сканирования по умолчанию 1024×49. В аппарате Topcon 3D-ОКТ используются протоколы сканирования 256×256 или 512×128. 3D macular scan аппарата RT-Vue представляет собой макулярный трехмерный скан 4×4 мм, содержащий 101 В-скан по 512 А-сканов в каждом, а MM5-протокол для создания растроподобного (не истинного) сканирующего растра использует смесь как вертикальных, так и горизонтальных В-сканов.

▶ **Растровые сканы.** Растровое сканирование является методом получения трехмерных сканов макулярной зоны. При этом происходит систематический захват исследуемой области под прямым углом при помощи близко расположенных параллельных пучков, что приводит к формированию однородной плотности над исследуемой зоной.

▶ **Радиальные сканы** включают в себя от 6 до 12 линейных сканов с высоким разрешением, сделанных по радиальным направлениям и проходящих через центральную ямку желтого пятна. RT-Vue MM6 представляет собой радиальный тип скана с 12 осями длиной 6 мм каждая, ориентированными радиально по отношению к центральной ямке. Радиальная макулярная диаграмма сканирования у аппарата Spectralis и 6-осевой радиальный скан в Topcon 3D-ОКТ схожи между собой. Недостаток радиальных линейных сканов заключается в том, что при создании картограмм толщины сетчатки

Таблица 1.2.1 Программы сканирования в наиболее распространенных аппаратах ОКТ

	Zeiss Cirrus	Heidelberg Spectralis	RT-Vue	Topcon 3-D	Canon HS-100	Nidek OCT RS-3000	Bioptogen SD-OCT
3D -сканы	Macular cube	Volume scan	3D macular MM5 3D	Fast map Box scan	Macula 3D Multi-cross	Macula map	Rectangular volume Mixed volume
Линейные сканы	5-линейный и 1-линейный растровые сканы	7-линейный растровый скан	Line scan HD Line Cross-line HD Cross-line	5- и 9-линейные растровые сканы Линейный скан Линейный скан с супер-дискретизацией	Перекрестный	Macula multi Macula line	Линейный скан
Радиальные сканы	Нет	Нет предустановок, может быть выбран	Радиальный слайсер MM6	12-линейный радиальный	Нет	Macula radial	Radial volume
Сетчатый скан	Нет	Нет	MM5	Нет	Нет	Macula multi	Нет

в макулярной зоне машина создает эффект интерполяции между сканами. Данная ситуация приемлема, когда срезы в области центральной ямки располагаются близко друг к другу, но если они находятся на некотором расстоянии друг от друга, можно упустить повреждение макулы.

- ▶ **Сетчатые сканы.** Некоторые аппараты имеют сетчатый тип сканирования, который подразумевает вертикальное и горизонтальное В-сканирование интересующей области. В протоколе MM5 аппарата RT-Vue используется наружная сетка меньшей плотности и внутренняя сетка большей плотности. К наружной сетке относятся горизонтальные и вертикальные В-сканы с промежутком 0,5 мм, а к внутренней – горизонтальные и вертикальные В-сканы с промежутком 0,1 мм между каждым сканом.

Линейные, поперечные и растровые сканы

Линейные сканы в SD-ОКТ – это один В-скан, как правило, состоящий из большего числа А-сканов, чем выполняется для получения трехмерных сканов. Более высокая частота выборки позволяет получать сканы ретинальной ткани более высокого разрешения. Кроме того, с целью увеличения соотношения сигнал/шум может быть выполнена избыточная дискретизация (рис. 1.2.1). 5-линейный растр Cirrus содержит 5 горизонтальных осей по 6 мм каждая, просканированных четырежды и приведенных к усредненному показателю. Пяти осей в растре может быть недостаточно, для получения одного линейного скана, содержащего 20 усредненных В-сканов. Поперечный скан в RT-Vue содержит горизонтальный и вертикальный линейные сканы, тогда как 7-линейный растр в Heidelberg перекрывает площадь макулы размером 6×6 мм. Аппарат Heidelberg можно запрограммировать так, чтобы супердискретизировать линейный скан до 100 раз для каждой точки.

Оптимизированное глубинное преобразование

Протокол оптимизированного глубинного преобразования (EDI – Enhanced Deep Imaging), доступный сейчас на всех основных имеющихся в продаже аппаратах для ОКТ, использует комбинацию усреднения изображения и перемещения линии нулевой задержки SD-ОКТ ближе к хориоидею с целью получения снимков последней с более высокой разрешающей способностью. EDI-изображения бесценны, когда в патологический процесс вовлечена хориоидея и требуется более высокое хориоидальное разрешение, а также при заболеваниях, протекающих с уплотнением хориоидеи; в этих случаях склерохориоидальная граница при использовании стандартных протоколов сканирования может не просматриваться.

Макулярные карты

Макулярные карты являются прямыми производными данных как трехмерных, так и радиальных сканов в зависимости от устройства. Они получаются в двух формах:

- ▶ многочисленные изображения, показывающие среднюю толщину сетчатки в исследуемой зоне;
- ▶ цветные изображения, показывающие разницу между данными исследования и средневозрастными нормативными данными (рис. 1.2.2).

С-сканы (изображения анфас), ОКТ-изображения глазного дна (синтезированное изображение глазного дна, суммарная воксельная проекция)

Данное изображение выглядит как бесцветный снимок сетчатки глаза. Оно получается путем суммирования данных всех В-сканов. Его можно получить на всех устройствах, за исключением аппарата Heidelberg (рис. 1.2.3).

Топографические карты

Параметры толщины сетчатки, полученные из сегментарных данных 3D-сканирования, используются для формирования топографической совокупности данных 2D, кото-

рая может быть отражена на ложно-цветных изображениях (изображениях с цветовым кодированием) или в качестве верхнего слоя воспроизведенной при помощи ОКТ картины глазного дна с целью получения быстрой топографической картины макулы, внутренней пограничной мембраны или слоя пигментного эпителия сетчатки (ПЭС, рис. 1.2.4).

Карта слоя нервных волокон

Сегментарные наборы данных 3D, полученные над зрительным нервом, могут быть использованы для измерения толщины слоя нервных волокон. Эти данные могут впоследствии послужить для сравнения с возрастными контрольными нормами и отображаться в виде цветной диаграммы (рис. 1.2.5).

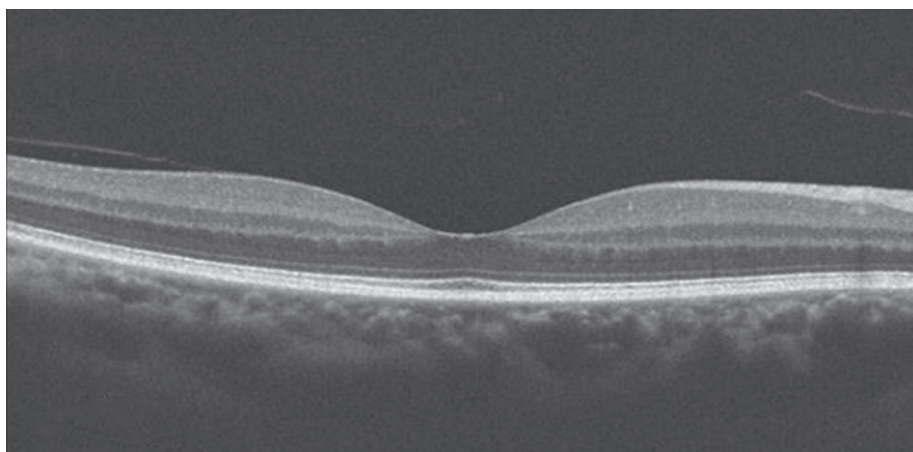


Рис. 1.2.1 Линейный скан, проходящий через область макулы.

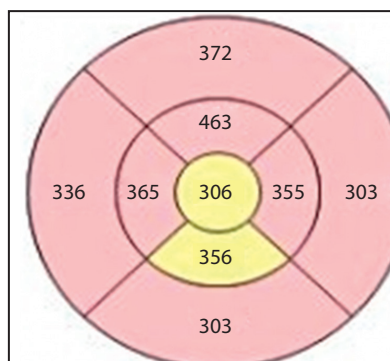


Рис. 1.2.2 Макулярная карта, отображающая плотность сетчатки.




Рис. 1.2.4 Топографическая карта.




Рис. 1.2.3 Изображение анфас, или суммарная воксельная проекция.

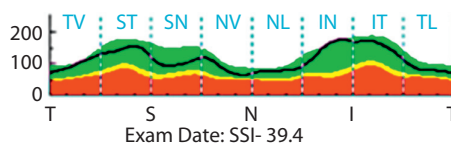


Рис. 1.2.5 Картина слоя нервных волокон сетчатки.

2.1

Анализ данных ОКТ

Анализ данных, полученных путем применения метода ОКТ, может быть как качественным, так и количественным. В настоящее время важными являются оба варианта, поскольку позволяют наиболее полно трактовать картину ОКТ.

Качественная интерпретация

При качественном толковании полученных при проведении ОКТ данных исследователь просматривает отдельные линейные сканы (В-сканы) представляющих интерес участков сетчатки и на основании знаний нормальной анатомии делает качественную оценку наличия или отсутствия патологических изменений. В-сканы могут быть выполнены в технике цветового кодирования или в виде серого полутонового изображения, показывающего отражательную способность различных слоев сетчатки.

Путем сравнения линейных сканов, выполненных за определенный промежуток времени, можно определить течение патологического процесса, а также оценить его реакцию на проводимое лечение.

При проведении качественной оценки важно помнить следующее:

- ▶ **Совмещение.** Линейные сканы, которые будут производиться в перспективе, должны быть совмещены со сканами, выполненными в прошлом. Другими словами, исследователь должен быть уверен, что в будущих тестах будет сканироваться именно та же анатомическая область. Функция совмещения новых линейных сканов со старыми, уже выполненными, есть на всех устройствах SD-ОКТ.
- ▶ **Ошибка выборки.** Если изучать только один или несколько линейных сканов, можно пропустить истинную патологию. При осуществлении качественного контроля важно убедиться, что было просмотрено достаточное количество линейных макулярных сканов.

- ▶ **Субъективная оценка.** По своей сути недостаток точных количественных показателей означает в будущем индивидуализацию интерпретации линейного скана. Вдобавок ко всему трудно измерить патологические изменения, которые улучшаются в одной области макулы и ухудшаются в другой.

Участки линейных сканов могут быть качественно описаны как участки с высокой или низкой отражающей способностью (гипер- или гипорефлективные), в них могут наблюдаться эффекты «затенения» или «обратного затенения». **Гиперрефлективные** участки отражают больше света, чем положено в пределах данной области. На сером изображении они просматриваются как более бледные участки по сравнению с остальными. Примерами могут служить эпиретинальные мембраны (ЭРМ) и твердые экссудаты. **Гипорефлективные** зоны отражают меньше света, чем окружающие ткани. Обычно гипорефлективными являются участки с повышенным содержанием жидкости, например интравитреальные кисты. **Эффект затенения** встречается в случае избыточного поглощения света тканью по сравнению с окружающими участками. Это вызывает оптическое затенение и ухудшение визуализации тканей, лежащих снаружи от очага. Затенение возникает в случае помутнения стекловидного тела, наличия новообразованных сосудов сетчатки, твердых экссудатов и участков с большим содержанием пигмента. **Эффект обратного затенения** встречается, когда имеет место недостаток пигментной ткани или ее атрофия, из-за чего к наружным слоям проходит более интенсивный поток света. ПЭС – главный светопоглощающий фактор при проведении ОКТ, поэтому его атрофия может вызвать обратное затенение.

Количественная интерпретация

Количественное толкование сканов, полученных при ОКТ, основано на способности программного обеспечения аппаратов ОКТ распознавать внутренние и наружные границы сетчатки или ее глубже лежащих слоев (например, слоя нервных волокон) по принципу сегментации и точно измерять толщину и/или плотность сетчатки. Затем толщину сетчатки сравнивают с возрастной нормой с целью проверить, соответствует ли она этим показателям, и наблюдают в течение определенного времени, чтобы сделать вывод о прогрессировании или регрессе заболевания. Новое поколение программного обеспечения для ОКТ обладает функциями регистрации последующих сканов, так что параметры толщины сетчатки над одной и той же областью макулы каждый раз подлежат сравнению. Они обычно позиционируются как растры раннего распознавания диабетической ретинопатии или карты плотности сетчатки в режиме цветового кодирования.

При количественной оценке ОКТ важно сравнивать сканы, полученные на одном аппарате, поскольку различные устройства регистрируют наружную границу сетчатки на разных уровнях (соединение внутреннего и наружного сегментов фоторецепторов [IS/OS], окончания фоторецепторов в наружном слое [OS], ПЭС), поэтому у одного и того же пациента во время одного посещения могут быть получены разные количественные данные толщины сетчатки.

Главным недостатком количественного измерения является то, что даже на современных ОКТ-устройствах количественные сканы подвержены влиянию артефактов. Например, программное обеспечение аппарата может неточно идентифицировать внутреннюю или наружную границу сетчатки, что повлечет за собой неточное измерение толщины последней. Это связано со сбоями программного обеспечения. Артефакты могут индуцировать ошибки в измерении, делая неверными количественные данные.

3.1

Артефакты в ОКТ

Артефакты могут возникать во время захвата изображения или при его анализе. Причиной может быть программное обеспечение, сам пациент или техническая погрешность во время сканирования. Артефакты способны негативно влиять на качественную или количественную оценку изображения, поэтому важно уметь определять их.

- ▶ **Зеркальный артефакт** (рис. 3.1.1) специфичен для SD-ОКТ. Он получается, когда подлежащая исследованию область пересекает линию нулевой задержки и отображается в перевернутом виде. На практике это происходит, когда аппарат ОКТ при движении к глазу слишком близко, или при наличии патологических изменений глазного яблока (ретиношизис, высокая миопия), когда требуется отобразить большой аксиальный интервал. В этом случае результирующее изображение перевернуто, частично перевернуто либо, возможно, будет иметь слабое разрешение.
- ▶ **Виньетирование** (рис. 3.1.2) случается, когда часть пучка ОКТ блокируется радужкой. Характеризуется потерей сигнала над одной стороной изображения.
- ▶ **Ошибка выравнивания** (рис. 3.1.3) происходит, когда фовеальная область не была правильно выровнена при объемном сканировании.
- ▶ **Ошибка программного обеспечения** (рис. 3.1.4) происходит по причине ошибочного распознавания наружной или внутренней границы сетчатки, из-за чего получаются несоответствующие вытянутые сегментационные линии ОКТ, находящие выражение в неточном картографировании и количественных измерениях в объемном скане. Данные ошибки встречаются чаще при TD-ОКТ, чем при SD-ОКТ.

Искажение внутренних пограничных контуров обычно происходит при нарушениях структуры поверхности витреомакулярной зоны, таких как витреомакулярная тракция (ВМТ) или образование ЭРМ, тогда как нарушение наружных контуров встречается

при вовлечении в патологический процесс наружных слоев сетчатки или ПЭС, а именно при центральной серозной хориоретинопатии (ЦСХР), возрастной макулодистрофии (ВМД), кистозном макулярном отеке (КМО) и атрофии сетчатки. При заболеваниях, таких как ЦСХР, терапия которых определяется данными карт толщины сетчатки, подобные ошибки могут иметь критически важное значение.

- ▶ **Бликовый артефакт** (рис. 3.1.5). Этот вид артефактов происходит из-за частичной потери данных в связи с моментальной блокировкой получения ОКТ-изображения при вспышке. Такие артефакты обычно легко распознаются в виде черных горизонтальных полос, идущих поперек ОКТ-изображения и макулярной карты. Избежать их может помочь применение искусственной слезы в качестве смазки и/или алгоритмов с укороченным временем экспозиции.
- ▶ **Артефакт движения** (см. рис. 3.1.5) имеет место в случае движения глазного яблока во время ОКТ. При этом происходит искажение или двойное сканирование одной и той же области. Выглядит это как резкое искажение контура В-скана, изменение хода сосудов и расплывчатость снимков анфас. Артефакты движения возникают вследствие плохой фиксации взора, смещения источника света, из-за сердцебиения или дыхания пациента, смещений или быстрых резких движений глаз. В таких случаях обычно возникают ошибки количественных измерений. Артефакт движения может быть сведен к минимуму при устранении механического смещения или рационализации программного обеспечения аппарата.
- ▶ **Внепорядковая ошибка** (рис. 3.1.6) возникает из-за того, что происходит вертикальное переключение В-скана за пределы сканирующего регистра (например, при расположении сканера слишком близко или слишком далеко от глаза), что приводит к срезанию одного из участков скана.




Рис. 3.1.1 Зеркальный артефакт в случае ретиношизиса (А) и глаза с высокой степенью миопии и большой осевой длиной (В). К нормальному изображению примыкает перевернутое изображение.

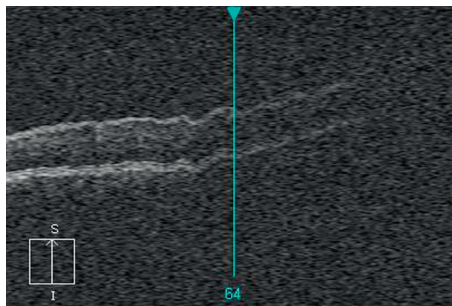


Рис. 3.1.2 На правой стороне изображения просматривается виньетирование с потерей сигнала.

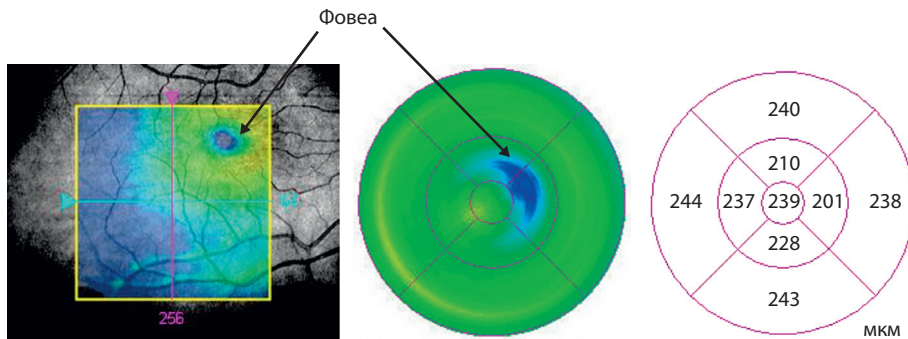


Рис. 3.1.3 Ошибка выравнивания. Обратите внимание, что в растре Early Treatment of Diabetic Retinopathy Study область центральной ямки желтого пятна (фовеа) не отцентрирована. На карте толщины макулярной области самый тонкий участок макулы смещен от центра карты.

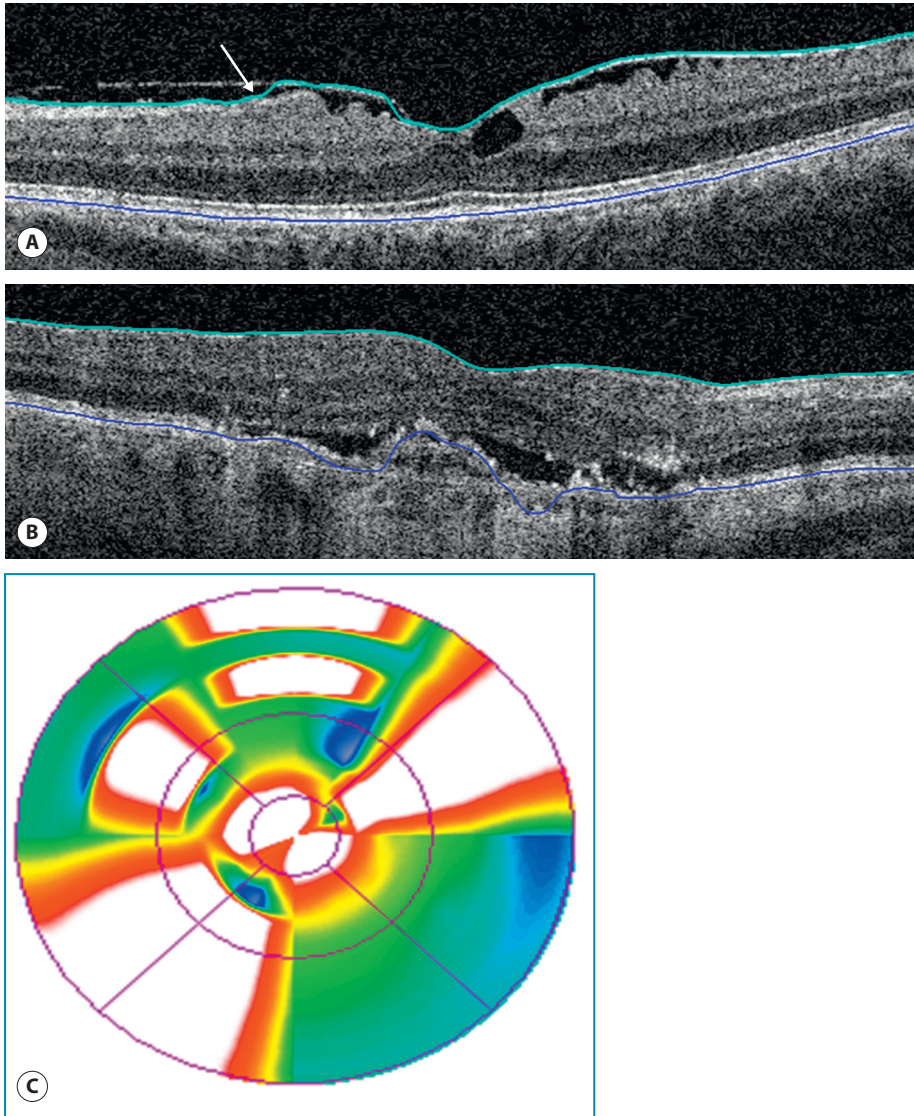


Рис. 3.1.4 Ошибка программного обеспечения. Обращают на себя внимание нечеткость контуров внутренней границы сетчатки (А) (зеленая линия) у пациента с ЭРМ и нечеткость наружного контура слоя ПЭС (В) (синяя линия). Ошибку программного обеспечения (С) нужно подозревать в том случае, когда карта толщины макулярной области имеет конфигурацию в виде бабочки или отдельных островков разрежения либо уплотнения.