

М.А.Чечнева, С.Н.Буянова, А.А.Попов, И.В.Краснопольская

Ультразвуковая диагностика пролапса гениталий и недержания мочи у женщин

Под общей редакцией *В.И.Краснопольского*



Москва
«МЕДпресс-информ»
2016

УДК 618.13-073.5:616.62-008.222

ББК 53.6+57.15

Ч-57

Все права защищены. Никакая часть данной книги не может быть воспроизведена в любой форме и любыми средствами без письменного разрешения владельцев авторских прав.

Чечнева М.А.

Ч-57 Ультразвуковая диагностика пролапса гениталий и недержания мочи у женщин / М.А.Чечнева, С.Н.Буянова, А.А.Попов, И.В.Краснопольская; под общ. ред. В.И.Краснопольского. – М. : МЕДпресс-информ, 2016. – 136 с. : ил.
ISBN 978-5-00030-319-1

Книга обобщает более чем 10-летний опыт ультразвуковых исследований у пациенток с опущением и выпадением внутренних половых органов и различными типами недержания мочи. Обследование на этапе планирования операции, применение различных хирургических технологий, наблюдение в отдаленном послеоперационном периоде дало большой клинический материал и возможность рассмотреть пролапс гениталий с биомеханических позиций. Такой подход облегчает возможность выбора коррекции пролапса и оценки послеоперационных состояний.

Книга предназначена для специалистов ультразвуковой диагностики, гинекологов, урогинекологов и урологов, занимающихся проблемой пролапса гениталий и стрессовой инконтиненции у женщин.

УДК 618.13-073.5:616.62-008.222
ББК 53.6+57.15

ISBN 978-5-00030-319-1

© Чечнева М.А., Буянова С.Н., Попов А.А.,
Краснопольская И.В., 2016
© Оформление, оригинал-макет, иллюстрации.
Издательство «МЕДпресс-информ», 2016

Оглавление

Глава 1.	Проблема пролапса тазовых органов в современной гинекологии	4
Глава 2.	Биомеханика как метод изучения пролапса	9
Глава 3.	Методика обследования	12
Глава 4.	Возможности эхографии в исследовании тазового дна у женщин	16
Глава 5.	Ультразвуковая диагностика опущения и выпадения внутренних половых органов у женщин	38
Глава 6.	Ультразвуковая диагностика опущения матки и купола влагалища	45
Глава 7.	Диагностика опущения передней стенки влагалища и цистоцеле	49
Глава 8.	Диагностика опущения задней стенки влагалища	59
Глава 9.	Дифференциальный алгоритм недержания мочи	65
Глава 10.	Ультразвуковая оценка результатов хирургической репозиции тазовых органов (биомеханики операций)	83
Глава 11.	Ультразвуковая оценка хирургического лечения недержания мочи	110
Глава 12.	Диагностика осложнений оперативной коррекции пролапса и недержания мочи при напряжении	115
Глава 13.	Особенности клинической и ультразвуковой картины у пациенток с рецидивными формами пролапса гениталий и недержания мочи	123

Проблема пролапса тазовых органов в современной гинекологии

Проблема пролапса гениталий и недержания мочи имеет богатую социальную и медицинскую историю. Вопрос опущения и выпадения тазовых органов у женщин не нов и освещен как в традиционных учебниках по гинекологии, так и во многих авторитетных монографиях.

В последнее десятилетие мы наблюдали повышение интереса к данной проблеме, связанное с несколькими причинами. Прежде всего это повышение требований к качеству жизни: современная женщина не желает мириться с постоянным дискомфортом, связанным с недержанием мочи. Второе, безусловно, важное обстоятельство – появление новых эффективных хирургических технологий, способных обеспечить иное качество лечения. И наконец, расширение диагностических возможностей, позволяющих принять кардинальное решение о выборе адекватного лечения.

В переводной и отечественной литературе содержится множество терминов для обозначения данной патологии: от классического «опущение и выпадение внутренних половых органов у женщин» до выражения «синдром тазовой десценции». В описании проблемы фигурируют понятия «пролапс тазовых органов», патология обозначается также как «цистоцеле», «грыжа мочевого пузыря», «пролапс тазового дна» и «ректоцеле», причем часто эти понятия трактуются как синонимы. Так ли это?

Пролапс – смещение книзу какого-либо органа или ткани от его нормального положения; причиной такого смещения обычно бывает ослабление окружающих и поддерживающих его тканей. Выпадение матки и/или влагалища в большинстве случаев возникает из-за растяжения и/или разрыва окружающих тканей.

По определению Большой медицинской энциклопедии, «*выпадение матки* (пролапс тазовых органов) характеризуется смещением женских тазовых органов с их нормального положения во влагалище или наружу через влагалище...» [17].

Цистоцеле (cystocele; *греч.* kystis – мочевой пузырь + kelē – вздутие, опухоль) – смещение вниз мочепузырного треугольника и шейки мочевого пузыря у женщин вследствие опущения передней стенки влагалища [17].

Ректоцеле (rectocele; *син.*: архоцеле, проктоцеле) – подкожное выпадение передней стенки прямой кишки через дефект мышц промежности, возникающий в результате травмы или при недостаточности этих мышц [17].

Грыжа (*лат.* hernia) – выход органа из полости, занимаемой ими в норме, через нормально существующее или патологически сформированное отверстие с сохранением целостности оболочек, их покрывающих, либо наличие условий для этого.

Инверсия органов (от *лат.* inversio – переворачивание, выворот) – термин для обозначения тех случаев, когда внутренняя поверхность того или иного полого органа через искусственное или естественное отверстие выпадает наружу и выворачивается. Так, об инверсии матки говорят, когда происходит выворот ее и слизистая оболочка становится как бы наружной поверхностью органа; об инверсии мочевого пузыря говорят, когда его стенка (или слизистая оболочка) выступает через отверстие уретры (у женщин) или через врожденный дефект в передней брюшной стенке (например, при эктопии пузыря); в последнем случае вместо инверсии говорят также об *экстрофии* (exstrophia vesicae). Иногда явления инвер-

сии обозначают просто как пролапс, что правильно, поскольку инверсия часто сочетается с пролапсом (например, *inversio et prolapsus uteri*); с другой стороны, не всякий пролапс является одновременно и инверсией [17].

Таким образом, с точки зрения смыслового наполнения понятия «опущение и выпадение тазовых органов» и «пролапс тазовых органов» идентичны и обозначают комплекс патологических изменений положения гениталий. Термины «цистоцеле» и «ректоцеле» служат для обозначения отдельных симптомов этого комплекса и не во всех клинических случаях идентичны понятию «грыжа».

Термин «*десценция тазовых органов*» происходит от латинского *descendens* – нисходящий – и не несет дополнительной смысловой нагрузки при обозначении патологии. Разграничение этих понятий необходимо для лучшего понимания патофизиологии процесса и, соответственно, выбора метода коррекции.

Степень распространенности патологии позволяет сравнить опущение и выпадение тазовых органов с эпидемией. По данным клиники Mayo Rochester (США, штат Миннесота), 33% всех женщин страдают этими нарушениями в разные периоды жизни. Секция урогинекологии Университета Торонто в отчете по демографическим показателям и перспективам назвала опущение и выпадение тазовых органов «скрытой эпидемией». Демографические исследования показали, что женщины в возрасте около 85 лет – популяция самого быстрого роста заболеваемости в США и Канаде. В следующие 30 лет количество женщин, имеющих патогенетические основания для формирования опущения и выпадения тазовых органов, удвоится [1].

Проблема старения населения отмечается как одна из основных, увеличивающих удельный вес и актуальность урогинекологических нарушений в структуре заболеваемости. По данным M.D.Моеп [2], в настоящее время 11% женского населения штата Иллинойс нуждаются в оперативной коррекции нарушений тазового дна. M.D.Walters и F.Daneshgari [3] приводят сведения, согласно которым в экономически развитых странах недержанием мочи страдают

от 10 до 58% женщин. Распространение недержания постепенно возрастает в молодом возрасте, доходит до пика в среднем возрасте и затем устойчиво увеличивается в пожилом. Исследования демонстрируют, что у 42% пациенток, обратившихся по поводу инконтиненции, мочевая дисфункция в виде нарушений мочеиспускания, инфекций мочевого тракта отмечалась с детского возраста [4].

Не приводя к формированию летальных и инвалидизирующих осложнений, опущение и выпадение половых органов, осложненное нарушением функций мочевого пузыря и прямой кишки, существенно снижает качество жизни женщин. Доказано, что эта патология неблагоприятно влияет на общественное, социальное, клиническое и психологическое состояние. Большинство исследователей отмечают у пациенток с симптомами недержания мочи социальную изоляцию, возникновение депрессивных состояний, сексуальную дисфункцию [5, 6]. В силу низкой осведомленности о возможностях современной медицины и традиционных взглядов, согласно которым принято замалчивать эту проблему, большинство женщин страдают, не обращаясь за медицинской помощью [7–9]. При этом, даже с учетом низкой обращаемости, годовые затраты на лечение недержания мочи в США составляют 12,4 млрд долларов [10].

Несмотря на введение множества новых диагностических методов, инструментальных средств, усовершенствование техники хирургических операций, частота рецидивов и неудовлетворительных результатов остается довольно значительной и возрастает по мере увеличения числа выполняемых вмешательств [11]. Многие источники литературы свидетельствуют, что приблизительно 10% женщин перенесли операции на тазовом дне в течение жизни и почти 30% этих операций – по поводу рецидива болезни.

Современная урогинекология развивается именно в направлении коррекции нарушений тазового дна. Повышение осведомленности об успехах в лечении этих нарушений приводит к усилению научного интереса, проведению новых клинических испытаний, направленных на понимание их эпиде-

миологии, патогенеза, биологии и методов лечения.

А.М. Weber и соавт. [12] сообщают об исследованиях, проведенных группой ученых, включающей акушеров, гинекологов, урогинекологов, урологов, гастроэнтерологов, неврологов, эндокринологов, специалистов в области биомеханики и молекулярной биологии, направленных на изучение нарушений тазовых органов. Цель исследования с привлечением разнопрофильных специалистов – лучшее понимание физиологии и патофизиологии, патогенеза пролапса гениталий, изучение механизмов возможного восстановления функции, использование биомеханических понятий и визуализационных методов для лучшего понимания отношений между структурой и функцией, изучение молекулярных и биохимических механизмов, которые могут лежать в основе проявления тазовых нарушений. По мнению авторов, исследование необходимо для полного понимания патофизиологических механизмов заболевания, что ведет к его специфической, а не эмпирической терапии и к предотвращению рецидивов.

Недостаточно высокая степень эффективности лечения пролапса гениталий и недержания мочи объясняется рядом причин. Одна из них – отсутствие алгоритма обследования данной категории больных и сугубо индивидуального подхода к выбору метода лечения. Еще более полувек назад И.Л. Брауде писал: «Самое большое значение имеет правильный выбор метода для каждого случая выпадения, в зависимости от его индивидуальных особенностей... От правильного подбора этого комплекса будет в значительной мере зависеть результат произведенной операции» [13]. Несоблюдение диагностического алгоритма приводит к неверному пониманию причин инконтиненции у конкретной пациентки и, соответственно, – выбору неверной лечебной тактики. Тактика ведения пациенток с ургентной инконтиненцией радикально отличается от лечения недержания мочи при напряжении (НМПН, стрессового недержания), а эффективность оперативного лечения при наличии системного поражения соединительной ткани в виде синдрома дисплазии заведомо ниже. Выбор оптимального метода

хирургического лечения возможен на основании детального изучения особенностей анатомии органов мочеполовой системы у данных больных. А.Л. Haessler и соавт., обсуждая «скрытые» формы недержания, проявляющиеся у 11–22% женщин после оперативного лечения по поводу выраженных форм опущения и выпадения тазовых органов, также приходят к выводу о необходимости тщательного дооперационного обследования с целью улучшения результатов операции и во избежание случаев необоснованного оперативного вмешательства [14].

Эффективность проведенной операции зачастую оценивается только по клиническим данным, в лучшем случае – по записям дневника мочеиспускания, что не может служить объективным методом в условиях доказательной медицины. Это диктует необходимость нового обсуждения вопросов этиологии и патогенеза, клинической и дифференциальной диагностики, применения параклинических методов постановки диагноза, выбора тактики лечения, хирургических пособий, перспективного прогноза у оперированных пациенток и ставит под сомнение существование «золотого стандарта» оперативного лечения пролапса.

В своих размышлениях о перспективах развития урологии академик РАМН Н.А. Лопаткин говорит: «В течение последних 100 лет произошли революционные изменения, определившие пути развития урологии... Во-первых, это... накопление огромных общепатологических знаний о заболеваниях мочеполовой системы. Во-вторых, в результате исследований с применением новейших достижений морфологии, физиологии, биохимии, иммунологии, микробиологии и генетики были значительно расширены знания об этиологии и патогенезе практически всех урологических заболеваний. В-третьих, важнейшие технологические достижения в области урологической эндоскопии, рентгенологии и ультразвука, ядерной медицины... изменили лицо современной урологии. В течение последних 10 лет до 80% всех методов диагностики и лечения урологических заболеваний или возникли вновь, или были заменены новыми. Средства визуализации составляют

Биомеханика как метод изучения пролапса

Наука механика потому столь благородна и полезна более всех прочих наук, что все живые тела, имеющие способность к движению, действуют по ее законам.

Леонардо да Винчи

Стремясь понять патофизиологию процесса опущения и выпадения внутренних половых органов (ОиВ ВПО) у женщин и, соответственно, рациональность методов коррекции, в основу изучения эхографических маркеров мы положили метод биомеханики.

Биомеханика – это раздел естественных наук, изучающий на основе моделей и методов механики механические свойства живых тканей, отдельных органов и систем или организма в целом, а также происходящие в них механические явления.

Под механическим движением понимается движение всей биосистемы в целом, а также движение отдельных частей системы относительно друг друга – деформация системы. Все деформации в биосистемах связаны с биологическими процессами, которые играют решающую роль в движениях животных и человека. Это сокращение мышцы, деформация сухожилия, кости, связок, фасций. На наш взгляд, данное определение как никакое другое применимо для изучения сущности ОиВ ВПО, так как при тазовом пролапсе происходит именно патологическая деформация биологической системы, включающей в себя комплекс мышц тазового дна, «подвешивающий» аппарат матки, собственно матку с шейкой и смежные органы – мочевого пузыря и прямую кишку.

Биомеханика человека – наука комплексная, она включает в себя самые разнообразные знания других наук, таких как механи-

ка и математика, функциональная анатомия и физиология, возрастная анатомия и физиология.

Движения частей тела человека представляют собой перемещения в пространстве и времени, которые по своей форме и характеру очень разнообразны и зависят от действия множества приложенных сил. Учитывая сложность движений человека, в биомеханике исследуют и механическую, и биологическую их стороны, причем обязательно в тесной взаимосвязи. Общая задача изучения движений состоит в оценке эффективности приложения сил для достижения поставленной цели.

Биомеханика исследует, каким образом полученная механическая энергия движения и напряжения может приобрести рабочее применение. Рабочий эффект измеряется тем, как используется затраченная энергия. Для этого определяют, какие силы совершают полезную работу, каковы они по происхождению, когда и где приложены. То же самое должно быть известно и о силах, снижающих эффективность полезных сил. Такое изучение дает возможность сделать выводы о том, как повысить эффективность действия.

Данный принцип положен в основу оценки методов коррекции пролапса. За понятие сил, совершающих полезную работу, т.е. процесс фиксации тазовых органов в физиологическом их положении, принимаем фиксирующий аппарат матки – связки, фасции, тазовое дно. Факторы, снижающие эффективность полезных сил, – патогенетические моменты, способствующие развитию опущения и выпадения. В случае хирургической коррекции пролапса полезными силами становятся элементы хирургического пособия: изменение вектора смещения ор-

ганов, укрепление связок, восстановление фасций или замещение их различными синтетическими структурами.

Метод биомеханики – системный анализ и системный синтез движений на основе количественных характеристик, в частности кибернетическое моделирование движений. При помощи приборов регистрируются количественные характеристики, например траектории скорости, ускорения и т.д., позволяющие различать движения, сравнивать их между собой. Рассматривая характеристики, мысленно расчлняют систему движений на составные части – устанавливают ее состав. В этом суть системного анализа. В рассматриваемой нами проблеме соблюдения метод биомеханики позволяет использование эхографии, регистрирующей параметры деформации биологической системы.

Система движений в целом – не просто сумма ее составляющих. Части системы объединены многочисленными взаимосвязями, придающими ей новые, не содержащиеся в ее частях качества (системные свойства). Необходимо представлять это объединение, устанавливать способ взаимосвязи частей в системе – ее структуру. В этом суть системного синтеза. Системный анализ и системный синтез неразрывно связаны друг с другом, они взаимно дополняются в системно-структурном исследовании.

Клиническая (медицинская) биомеханика является составной частью медицинских наук: ортопедии, травматологии, протезирования, реабилитологии (лечебной физкультуры), педиатрии, физиологии и многих других. Наиболее широко и в определенной степени субъективно понятия биомеханики используются при изучении биомеханизма родов. Клиническая биомеханика – научное направление, в котором с позиций механики и общей теории управления с помощью специализированных методов исследования изучается двигательная активность.

Получаемая в результате биомеханических исследований информация служит основой для определения нормы, позволяет количественно определить степень нарушения локомоторной функции при различных патологических состояниях. Биомеханические исследования достаточно широко используются не только в клинической ме-

дицине, но и в спорте, и при разработке различных антропоморфных механизмов (роботы, манипуляторы), и при решении других прикладных задач.

Методы исследования, получившие наибольшее распространение в клинической биомеханике:

- *соматометрические*: антропометрия, фотограмметрия, рентгенография;
- *кинезиологические*: оптические, потенциометрия, электроподография, тензометрия, ихнография;
- *клинико-физиологические*: калориметрия, электромиография, электроэнцефалография и другие методы функциональной диагностики.

Наиболее достоверные сведения о движении могут быть получены при помощи оптических методов, которые обеспечивают комплексную регистрацию любого числа точек тела человека и внешней обстановки относительно пространственно-временной координатной сетки и дают информацию о кинематике исследуемых точек в форме, удобной для математического анализа.

Таким образом, из определения биомеханики как науки и ее методов следует, что УЗИ с применением нагрузочных проб как нельзя более соответствует задачам изучения движения и деформации системы и противодействующих сил, приводящих к формированию патологии, с одной стороны, а с другой – методов хирургической коррекции и протезирования. Можно пояснить эти положения несколькими простыми примерами. УЗИ с применением нагрузочных проб дает возможность в режиме реального времени наблюдать смещение органов и тканей относительно друг друга и относительно анатомической нормы. Оно как никакой другой метод демонстрирует, например, механизм «апикального пролапса», когда при натуживании стенки влагалища мочевого пузыря и прямая кишка остаются совершенно интактными, а шейка и матка совершают патологическое движение книзу и впереди, в результате наружный зев шейки определяется ниже уровня анальных сфинктеров. С точки зрения физики такое патологическое движение возможно только при нарушении фиксации матки и шейки, следовательно – при патологии связочного

мочевого пузыря), ширина уретры при поперечном сканировании на уровне шейки мочевого пузыря, отношение ее к нижнему краю лона, наличие или отсутствие пролабирования задней стенки мочевого пузыря (цистоцеле). Проводится измерение угла отклонения уретры от вертикальной оси тела (угол α) и угла, образованного задней стенкой уретры и задней стенкой мочевого пузыря (угол β) (рис. 3.1–3.3).

Далее при вагинальном УЗИ в продольной плоскости следует определить положение шейки матки относительно лонного сочленения и входа во влагалище. На последнем этапе целесообразно определить наличие деформации и структурных изменений передней стенки прямой кишки, наличие ректоцеле, положение слизистой оболочки задней стенки влагалища.

Все измерения следует проводить дважды – в покое и при выполнении пробы Вальсальвы. Проба с повышением внутрибрюшного давления позволяет реализовать биомеханическую концепцию представлений о пролапсе тазовых органов. Именно проба с нагрузкой демонстрирует движение всей биосистемы тазовых органов в целом, а также движение отдельных частей системы относительно друг друга – деформацию системы и в определенной степени позволяет оценить устойчивость тканей к нагрузке.

Проведение подобного исследования возможно при диагностике и дифференциальной диагностике заболеваний нижних отделов мочевыделительной системы, при планировании оперативного лечения по поводу ОиВ ВПО и связанных с ним функциональных нарушений, при травматических

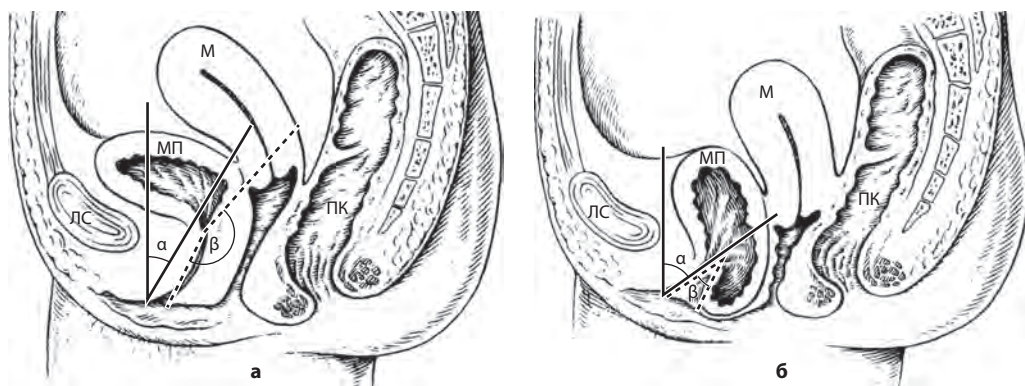


Рис. 3.1. Углы α (угол отклонения уретры от вертикальной оси тела) и β (угол, образованный задней стенкой уретры и задней стенкой мочевого пузыря) в норме (а) и при опущении ВПО (б). М – матка; ПК – прямая кишка; МП – мочевой пузырь; ЛС – лонное сочленение.

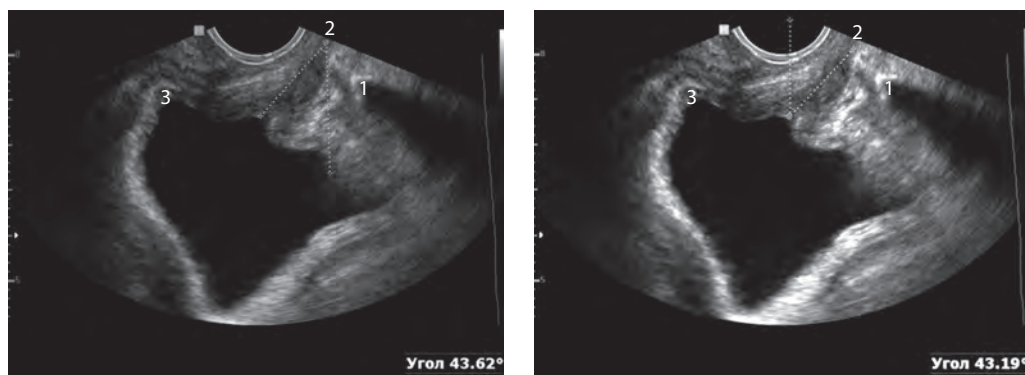


Рис. 3.2. Методы измерения угла отклонения уретры от вертикальной оси тела (угол α). 1 – нижний край лонного сочленения; 2 – уретра; 3 – задняя стенка мочевого пузыря.

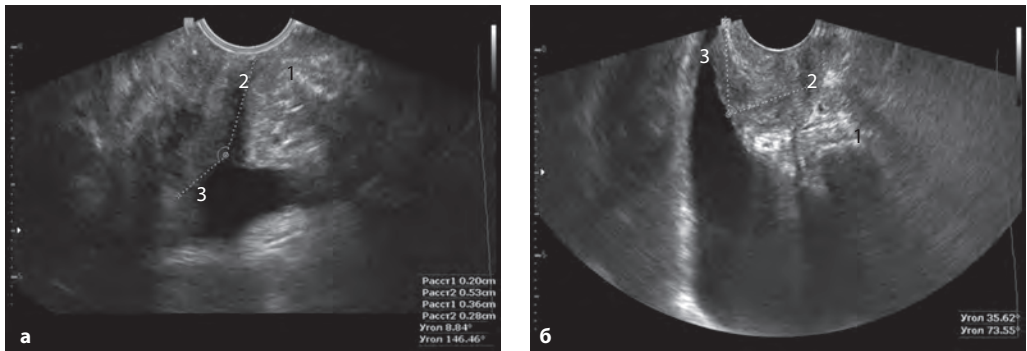


Рис. 3.3. Измерение заднего уретро-везикального угла (угол β): в норме (а) и при цистоцеле (б). 1 – нижний край лонного сочленения; 2 – уретра; 3 – задняя стенка мочевого пузыря.

повреждениях тазового дна, при подозрении на послеоперационные осложнения и проблемы, при рецидивных формах пролапса для определения возможных причин. Применение биомеханической концепции пролапса соответствует общей задаче изучения движений – оценке эффективности приложения сил для достижения поставленной цели.

В продолжение предыдущей главы хотим обратить внимание на то, что прин-

цип «определить, какие силы совершают полезную работу, когда и где приложены» является основополагающим. То же самое должно быть известно о силах, снижающих эффективность полезных сил. Такое изучение дает возможность сделать выводы о том, как повысить эффективность лечения и рассмотреть рецидивы после хирургической коррекции с точки зрения приложения противодействующей силы с определенным вектором.

Возможности эхографии в исследовании тазового дна у женщин

Нормальная ультразвуковая картина тазового дна

Следует отметить, что современные аппараты с мультимодальным вагинальным или линейным датчиком обеспечивают оптимальную визуализацию, позволяющую дифференцировать анатомические структуры, ранее считавшиеся недифференцируемыми, – структуры тазового дна, тазовые фасции, минимальные изменения анальных сфинктеров, рубцовую деформацию мышц промежности.

Целесообразность проведения УЗИ при пролапсе гениталий обусловлена несколькими факторами. Во-первых, разрешающая способность современной аппаратуры дает возможность оценивать топографию органов и структуру тканей. Во-вторых, во всех случаях исследования возможно определение анатомических ориентиров (лонное сочленение, уретра, мочевого пузыря, прямая кишка, структуры тазового дна). УЗИ обеспечивает возможность количественной оценки показателей, избавляя от необходимости оценивать «на глаз». И наконец, исследование возможно при любой клинической ситуации – до операции, в любые сроки послеоперационного периода, при наличии подозрений на развитие осложнений.

Описание нормальной эхографической картины тазового дна у женщин построено нами на основании обследования пациентов без клинических проявлений нарушения функции тазовых органов и пролапса гениталий, без жалоб, характерных для пролапса, при отсутствии признаков мочевого и каловой инконтиненции и клинических проявлений дисплазии соединительной ткани (ДСТ).

Для оценки возможностей ультразвуковой визуализации структур тазового дна, их взаимоотношений в покое и при функциональной нагрузке, а также для выявления в дальнейшем маркеров анатомических нарушений полученные результаты сравнивали с данными атласов анатомии человека (рис. 4.1). Согласно анатомическим пособиям, в латеральных отделах поверхностного пространства промежности располагаются ножки клитора, начинающиеся от лобковых и седалищных костей и покрытые *m. ischio-savernosus*. Кзади расположены поверхностные поперечные мышцы промежности (*mm. transversi perinei superficialis*). Медиально, охватывая с боков отверстие влагалища, уретру и клитор, лежит луковично-губчатая мышца (*m. bulbospongiosus*) (или луковично-пещеристая – *m. bulbocavernosus*). Ниже расположены внутренний и наружный анальные сфинктеры (*mm. sphincteri ani internus et externus*). *Diafragma urogenitale*, *mm. sphincter ani internus*, *levator ani* и *sphincter ani externus* соединяются между собой в области промежности, образуя сухожильный центр – *centrum tendineum* (в других источниках – тело промежности, *bodi perinei*) [1, 2].

В глубоком пространстве промежности, расположенном между поверхностным и глубоким листками мочеполовой фасции (*fascia urogenitale*), лежат глубокая поперечная мышца промежности (*m. transversus perinei profundus*) и собственно *m. levator ani*. Массив мышцы, поднимающей задний проход, представлен несколькими мышечными пучками: *m. puborectalis*, *m. pubococcygeus*, *m. ileococcygeus* (рис. 4.2) [3, 4].

Не все мышцы тазового дна равноценно идентифицируются при эхографии. При УЗИ женских половых органов задача ис-

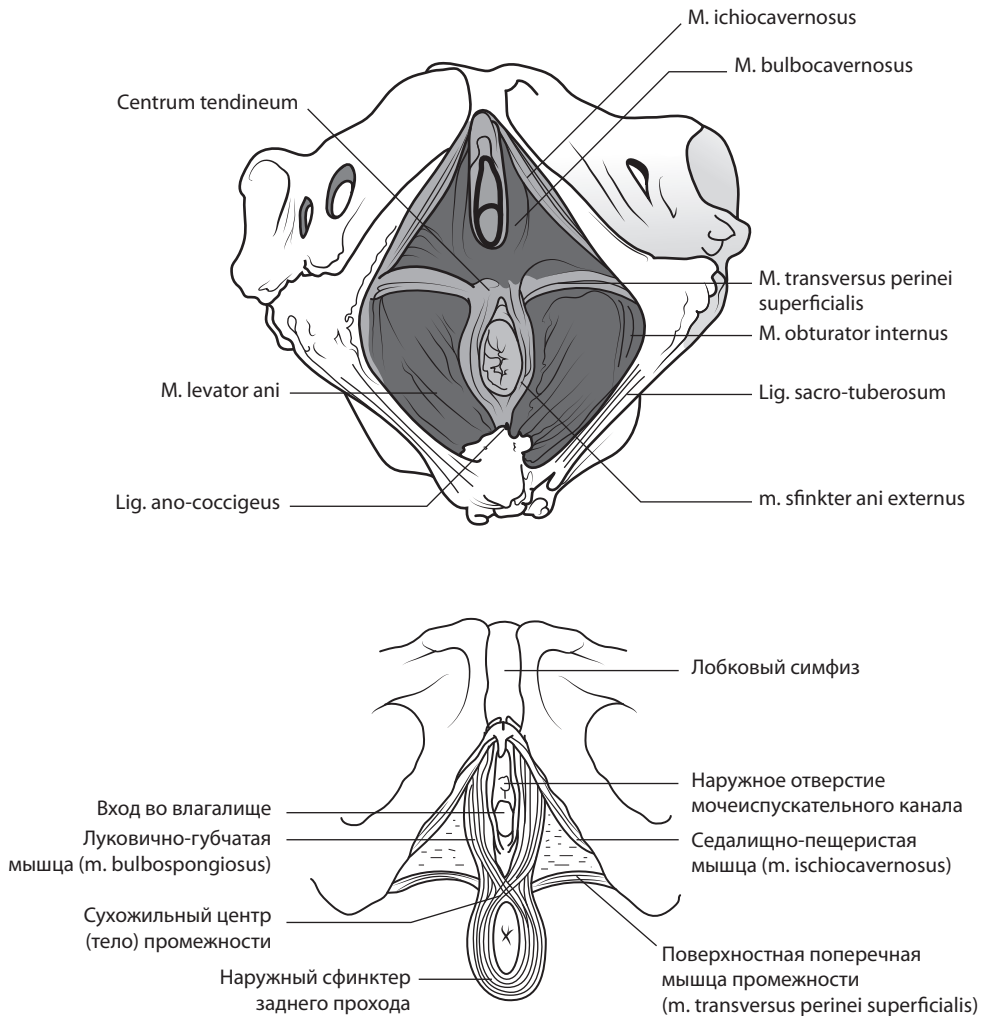


Рис. 4.1. Топография поверхностных мышц тазового дна.

следования заключается в идентификации на изображениях основных структур тазового дна:

- тазовой диафрагмы, образующейся мышцами, поднимающими задний проход;
- мочеполовой диафрагмы в виде треугольной мышечной пластинки, выполняющей лонную дугу и заполняющей тазовое дно;
- m. transversus perinei profundus, через которую проходят уретра и влагалище;
- m. transversus perinei superficialis, расположенной поперечно на уровне верхнего края анальных сфинктеров;
- наружного и внутреннего анальных сфинктеров, охватывающих задний проход;
- m. bulbocavernosus (m. bulbospongiosus), состоящей из поверхностных и глубоких листков, с обеих сторон окружающих наружную треть влагалища и уретру;
- m. ischio-cavernosus, расположенной с обеих сторон вдоль лонной дуги между седалищным бугром и клитором;
- m. puborectalis.

Анатомическим ориентиром при продольном сканировании служит лонное сочленение, определяемое при любых условиях, при поперечном сканировании – анальное отверстие и уровень входа во влагалище. При исследовании тазового дна проводится ряд последовательных

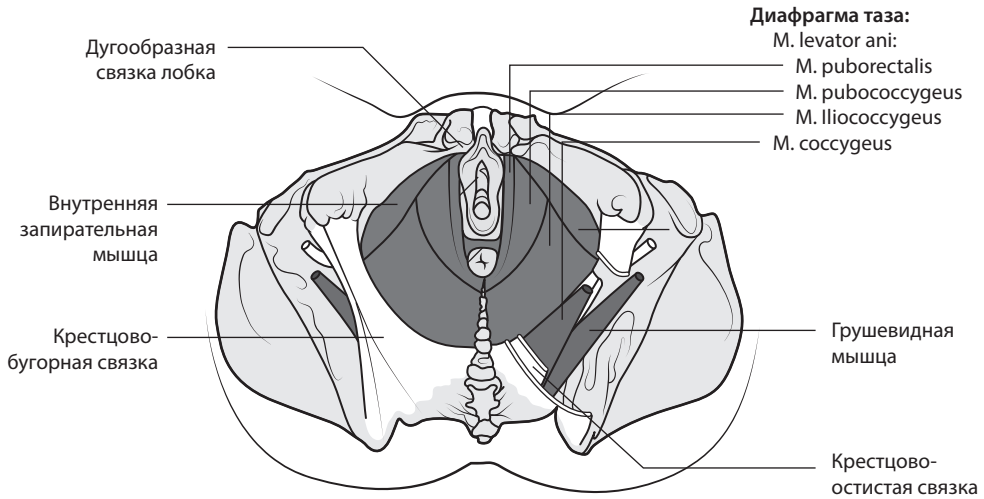


Рис. 4.2. Топография глубоких мышц тазового дна – тазовая диафрагма (цит. по: Tank P.W., Gest T.R. [2]).

поперечных сканов, начиная от дистальных отделов.

При поперечном сканировании в серошкальном (В) режиме при помощи трансвагинального или высокочастотного линейного датчика визуализируются структуры, формирующие тазовое дно: mm. levatores ani, m. sphincter ani externus, m. sphincter ani internus, centrum tendineum, m. transversus perinei superficialis, m. bulbocavernosus, m. puborectalis.

Наиболее дистальными визуализируемыми структурами служат анальное отверстие и треугольник мочеполовой диафрагмы. При таком сканировании возможна диф-

ференциация слизистой оболочки прямой кишки и анальных сфинктеров. Внутренний сфинктер определяется в виде кольцевидной гипэхогенной структуры с четкими границами, окружающей гиперэхогенный контур слизистой оболочки прямой кишки. Наружный сфинктер определяется как гиперэхогенная кольцевидная структура снаружи от внутреннего сфинктера, с менее четкими краями. Ширина внутреннего анального сфинктера практически равномерна, наружный сфинктер в 25% наблюдений в верхней полуокружности имеет меньшую ширину, чем в задней полуокружности и боковых отделах (рис. 4.3).

Наружный слой тазового дна представлен треугольной мышечной пластиной мочеполовой диафрагмы (diafragma urogenitale), заполняющей тазовое дно (рис. 4.4). При отсутствии анатомических нарушений тазового дна основание треугольника мочеполовой диафрагмы составляет $4,8 \pm 0,5$ см, а его стороны – $5,0 \pm 0,5$ см. Данные о линейных размерах мочеполовой диафрагмы представлены в таблице 4.1.

Статистические данные говорят об относительном увеличении длины основания треугольника мочеполовой диафрагмы с возрастом, что может свидетельствовать о снижении тонуса образующей его m. transversus perinei, однако различия статистически недостоверны и разница измерений на-

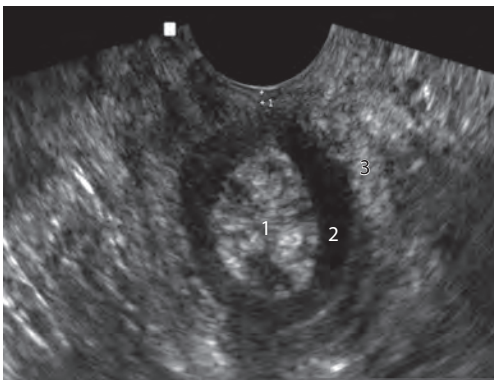


Рис. 4.3. УЗИ анальных сфинктеров. 1 – слизистая оболочка прямой кишки; 2 – внутренний сфинктер; 3 – наружный сфинктер.